Lane Medical Library

Aus der Chirurgischen Universitätsklinik zu Halle.
Direktor: Professor Dr. Voelcker.

Phrenikotomie zur Behandlung der Lungentuberkulose.

(Abgeschlossen im August 1925.)

Inaugural-Dissertation

zur

Erlangung der Doktorwürde

der

Hohen Medizinischen Fakultät
der Vereinigten Friedrichs-Universität Halle-Wittenberg

vorgelegt von

Friederike Kuckenburg
aus Brücken ~~(Hehne)~~.

Referent: Professor Dr. Voelcker.

Halle (Saale) 1927.
Buchdruckerei Heinrich John, Halle (Saale).



Digitized by the Internet Archive
in 2026

https://archive.org/details/IA40153712_0160

Meinen lieben Eltern!

Meinen lieben Eltern!

In dieser Arbeit, in der ich über die Ergebnisse, die in der Chirurgischen Klinik der Universität Halle mit der Phrenikusausschaltung in Form der Exairese bei der Lungentuberkulose erzielt worden sind, berichten will, sollen besonders zwei Fragen aus dem Anwendungsgebiet der Phrenikotomie Berücksichtigung finden:

1. Welchem operativen Verfahren soll man den Vorzug geben, der Phrenikoexairese oder der „radikalen" Phrenikotomie?
2. Welchen Wert hat die Phrenikotomie als selbständiges Behandlungsverfahren bei der Lungentuberkulose?

Seitdem Stuertz[1]) im Jahre 1911 die Phrenikotomie zur Behandlung von vorgeschrittenem einseitigen, besonders cavernösen Unterlappentuberkulosen eingeführt hat, ist die Technik dieser Operation weitgehend verbessert und ihr Indikationsgebiet erweitert worden. Aus der „einfachen" Phrenikotomie, mit der man nicht immer die Funktion des Zwerchfelles vollständig ausschalten konnte, weil sie anatomische Variationen im Phrenikuswurzelgebiet unberücksichtigt ließ, haben Felix und Goetze auf Grund reichlicher anatomischer Studien zwei neue Methoden geschaffen: Die Phrenikoexairese und die „radikale" Phrenikotomie. Beide Verfahren, die man unter dem Namen „moderne" Phrenikotomie zusammenfaßt, erzielen vollständige Lähmung des Zwerchfells. Nur der Weg, den beide zu dem gemeinsamen Ziele einschlagen, ist verschieden. Diese zwei Operationsmethoden, die ich als bekannt voraussetze, kämpfen nun um die Vorherrschaft, und es erhebt sich die Frage, welcher Methode man den Vorzug geben soll.

An der Chirurgischen Klinik zu Halle ist nur die Phrenikoexairese ausgeführt worden. Die Technik, wie sie hier geübt

[1]) Deutsche mediz. Wochenschr. Nr. 48, 1911.

wird, ist folgende: Die Operation wird in Lokalanaesthesie ausgeführt. Der Patient befindet sich in halbsitzender Stellung mit nach der gesunden Seite geneigtem Kopfe. Am hinteren Rande des Muskulus sternokleidomastoideus wird ein ungefähr 8 cm langer Schnitt nach abwärts ausgeführt, so daß er zwei Querfinger oberhalb der Clavicula endet. Nach Durchtrennung der Haut und des Platysma dringt man stumpf durch lockeres Fettgewebe vor bis auf den gut fühlbaren Muskulus scalenus anterior. Auf ihm sieht man den Hauptstamm des Nervus phrenicus schräg von oben außen nach innen unten verlaufen. Der Nerv wird durchschnitten und das distale Ende mit einer Kocherschen Klemme gefaßt und langsam und vorsichtig herausgedreht. Darauf folgt Naht des Platysma und der Haut ohne Drainage.

Die Operation bietet in der Ausführung keine großen Schwierigkeiten. Nur bei reichlich entwickeltem Fettgewebe kann es manchmal nicht so leicht sein, den Nervus phrenicus aufzufinden. Bei 30 auf diese Weise vorgenommenen Operationen ist in der hiesigen Klinik niemals ein Zwischenfall eingetreten. Dennoch sind von anderen Operateuren Zwischenfälle beobachtet worden. Die verschiedenen Möglichkeiten, die sich ereignen können, sind von Felix,[1]) H. Alexander[2]) und Goetze[3]) ausführlich beschrieben worden. In der Hauptsache handelt es sich um Blutungen, die durch Verletzungen der Arteria pericardiaco, der Arteria und Vena subclavia entstehen können. Bei Verwachsungen kann das Herausziehen des Nerven mit großen Schwierigkeiten verbunden sein und manchmal einen mechanischen Reiz auf Pericard und Pleura mediastinalis ausüben und so von den Nerven des betreffenden Organs aus zu Reflexstörungen führen, die sich auf Herz- und Atemstörungen erstrecken. Bei tuberkulösem Pleuraempyem könnte das Abreißen des Phrenikus eine Läsion setzen, die ein Eindringen tuberkulösen Eiters in das Mediastinum ermöglicht. — In solchen Fällen gibt Felix den Rat, die Phrenikoexairese zu unterlassen. —

[1]) Deutsche Zeitschr. f. Chirurg. Bd. 171.
[2]) Zeitschr. f. Tuberkul. Bd. 36, Heft 5/6.
[3]) Münchn. mediz. Wochenschr. Nr. 27 von 1925.

Ferner kann der Nerv zu früh oder zu hoch abreißen, oder er kann bei Verwachsungen mit tuberkulösen Lungen- und Drüsenherden diese mit aufreißen und zum Absceß führen. Durch Einreißen der Pleurakuppe ist zweimal ein offener Pneumothorax entstanden. Einmal ist der Vagus anstelle des Phrenikus durchschnitten, ein anderes Mal der Grenzstrang geschädigt worden.

Alle diese Zwischenfälle setzen die Bedeutung der Phrenikoexairese aber nicht herab, denn sie können vermieden werden, wenn man beim Ausreißen des Nerven mit der größten Vorsicht und Geduld vorgeht. Felix' Anweisungen lauten: „Bei ruhigem, gleichmäßigem Zug, eine Umdrehung in der Minute, gelingt es, den ganzen Phrenikus bis zu seinem Eintritt ins Zwerchfell herauszuziehen."

Diese Tatsache haben zunächst Felix[1]) und Sauerbruch[2]) an dem großen Material der Münchener Klinik, Schreiber und G. Alexander[3]) an zahlreichen Fällen in Davos bewiesen, die alle bei vorsichtiger Technik ernste Komplikationen mit Sicherheit vermeiden konnten.

Dann lieferte Sulten,[4]) der 44 Fälle beschreibt, die ohne Blutung und Todesfall verlaufen sind, einen Beweis dafür.

In gleicher Weise finden wir von G. Ziegler[5]) bestätigt, „daß bei richtigem Vorgehen beim Herausziehen der Nerven üble Zufälle, wie Blutungen in der Tiefe, vermieden werden können".

Wenn man auch die Phrenikoexairese wegen der Gefahren, die bei ihrer Ausführung im Bereich der Möglichkeit liegen, nicht zu leicht nehmen darf, so ist sie doch in der Hand eines Geübten unter den günstigsten äußeren Bedingungen und bei möglichst genauer Beherrschung der topographischen Anatomie ein leichter Eingriff. Die „radikale" Phrenikotomie dagegen ist eine schwierige und nicht ungefährliche Operation.

---

[1]) Zeitschr. f. Tuberkul. Bd. 39, H. 2, Deutsche Zeitschr. f. Chirurg. Bd. 171, 1922.

[2]) Münchn. med. Wochenschr. Nr. 22, 1923.

[3]) Zeitschr. f. Tuberkul. Bd. 36, H. 5/6.

[4]) Deutsche med. Wochenschr. Nr. 29, 1923.

[5]) Zeitschr. f. Chirurg. Bd. 40.

Technisch bietet sie größere Schwierigkeiten als die Phrenikoexairese, weil die sichere Feststellung des Nervus subclavius nicht leicht ist. Die Felixschen Untersuchungen haben ergeben, daß er manchmal erst in der Höhe des Schlüsselbeines entspringt. „Den richtigen unter den vorhandenen Halsnerven herauszufinden — schreibt Sauerbruch[1]) — ist oft nur möglich durch Verfolgung bis an die Eintrittsstelle in den Musculus subclavius. Wie leicht Verletzungen vorkommen, wird dadurch erwiesen, daß uns vier Kranke bekannt sind, denen außerhalb unserer Klinik von fachkundiger Hand anstelle des Phrenikus der Vagus durchschnitten war. Ferner ist von der typischen Durchschneidung des Phrenikus auf dem Scalenus anterior bis herunter zur Abgangsstelle des Nervus subclavius aus dem 5. Zervikalnerven das Gewebe meist von starken Venen durchsetzt, die zum Abflußgebiet der Vena subclavia gehören. Die Gefahr der Luftembolie, die schon bei der „einfachen" Phrenikotomie besteht, ist hier besonders groß." Außerdem ist die „radikale" Phrenikotomie in allen den Fällen nicht indiziert, in denen der sog. Nebenphrenikus nicht durch den Nervus subclavius zieht, was nach Sauerbruch[2]) wohl in der Mehrzahl der Fälle zutrifft: „Der sog. Nebenphrenikus zieht zwar zuweilen durch den Nervus subclavius, die übrigen akzessorischen Phrenikusfasern anderen Ursprungs haben dagegen mit dem subclavius nichts zu tun. Es bleibt also immer dann, wenn die Nebenphrenici nicht durch ihn verlaufen, seine Durchschneidung gänzlich zwecklos. Der Eingriff ist darum auch nicht „radikal" und kann als Verbesserung der bisher geübten „einfachen" Phrenikotomie oder gar der Phrenikoexairese nicht bezeichnet werden. Hinzu kommt, daß die Unterbrechung des subclavius durch zahlreiche Venen, die in das Abflußgebiet der Vena subclavia gehören, und durch die große Tiefe der Wundhöhle erschwert werden kann."

Ein Vergleich der Beschwerden, die dem Patienten bei der Ausführung der Phrenikoexairese und der „radikalen" Phrenikotomie entstehen, fällt ebenfalls zugunsten der Phrenikoexairese aus. Die Ansicht Goetzes, daß die subjektiven Beschwerden für den Kranken bei der Exairese größer wären

[1]) u. [2]) Chirurg. d. Brustorg. Bd. 2, 1925.

als die bei der „radikalen“ Phrenikotomie, ist bis jetzt von keiner Seite bestätigt worden.

Auch wir haben in dieser Hinsicht bei unseren Patienten keine üble Erfahrung gemacht. Die Beschwerden bei unseren Patienten während und nach der Operation waren gering. Wir haben die Phrenikoexairese bei zwei Kindern von 9 und 13 Jahren, als auch bei einem 64jährigen Manne mit Erfolg ausgeführt. Die meisten Fälle zeigten einen fieberfreien Verlauf. In einzelnen Fällen stieg die Temperatur nach der Operation auf 38°, in wenigen Fällen auf 39° und 39,50, fiel jedoch auch sehr schnell wieder ab. Hierzu vergleiche man H. Alexander:[1]) „Die Beschwerden bei der Operation sind gering. Als allererste Operationswirkung steigt die Temperatur auf 38 und mehr. Nach einer Woche Abfall zur Norm.“

Als Beispiel lasse ich eine Temperaturkurve hier folgen:

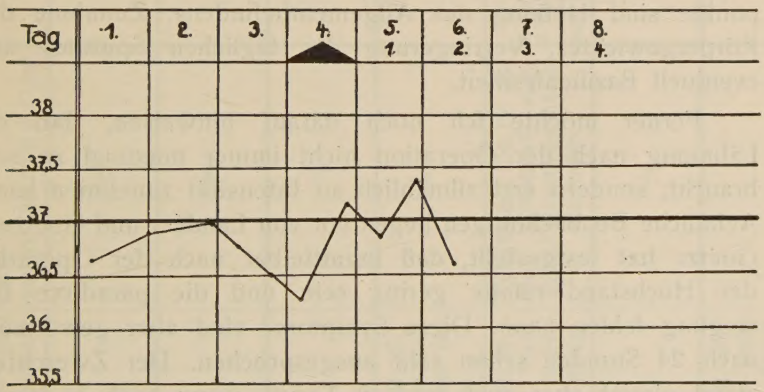

Nach ein paar Tagen schon konnten die Patienten aus der Klinik entlassen werden. Einige Fälle sind nur einen Tag lang in der Klinik gewesen und dann ambulant weiter behandelt worden. Die kleine Wunde ist stets primär geheilt und hat immer ein kosmetisch gutes Resultat ergeben.

Nach der Operation wurde als Kontrolle für das Gelingen der Operation eine Röntgendurchleuchtung angeschlossen, in der man entweder einen Stillstand oder Hochstand des Zwerch-

[1]) Zeitschr. f. Tuberkul. Bd. 36.

fells oder paradoxe Atmung beobachten konnte: die drei Kriterien für ein gelähmtes Zwerchfell. Da in den Krankengeschichten, die mir von 25 Fällen zur Verfügung standen, die sofort nach der Operation stattgefundene Röntgendurchleuchtung nicht immer eingetragen war, sind einige von den Patienten von uns später noch einmal durchleuchtet worden, was für die auswärtigen Patienten leider nicht in Frage kommen konnte. Zum Teil hat mir Herr Dr. Blümel in liebenswürdiger Weise die Lungenbefunde von den Patienten, die von ihm nach der Phrenikotomie behandelt worden sind, zur Verfügung gestellt. Deshalb ist die folgende Zusammenstellung der chirurgischen Resultate nicht ganz vollständig. Ich habe sie dadurch zu vervollständigen gesucht, daß ich einige klinische Symptome, die sofort nach der Operation eingetreten sind und als Folge der Lungeneinengung durch die Zwerchfellähmung angesehen werden müssen, angeführt habe. Solche Anhaltspunkte sind Hebung des Allgemeinbefindens, Zunahme des Körpergewichtes, Verringerung des täglichen Sputums und eventuell Bazillenfreiheit.

Ferner möchte ich noch darauf hinweisen, daß die Lähmung nach der Operation nicht immer maximal zu sein braucht, sondern erst allmählich an Intensität zunehmen kann. Aehnliche Beobachtungen liegen vor von Landé[1]) und Goetze.[2]) Goetze hat festgestellt, daß unmittelbar nach der Operation der Hochstand relativ gering sein und die paradoxe Bewegung fehlen kann. Diese Symptome sind aber gewöhnlich nach 24 Stunden schon sehr ausgesprochen. Der Zwerchfellstand nimmt aber auch nach 8 Tagen, wenn auch in immer langsamerem Tempo, noch weiter zu. Nach einem halben und einem Jahr ist noch ein wesentlicher Unterschied wahrzunehmen.

Außerdem darf die Tatsache, daß physiologischerweise das Zwerchfell links etwa 2 cm tiefer steht als rechts, nicht unerwähnt bleiben.

Nach diesen Gesichtspunkten ist folgende Zusammenstellung angelegt worden:

---

[1]) Zeitschr. f. Tuberkul. Bd. 39, H. 6.

[2]) Klin. Wochenschr. 1922, Nr. 31.

Fall Nr.	Phreniko-exairese	Röntgenbefund sofort nach der Operation	Röntgenbefund längere Zeit nach d. Oper.		Befinden nach der Operation	
1.	rechts 20. III. 24	—	—	—	Patient hat d. Gefühl des Zurückbleibens der rechten Seite bei der Atmung.	Patient ist selbst Arzt.
2.	links 11. XII. 24	—	—	—	Gewichtszunahme, Beschwerden vermindert.	Nachuntersuchung nicht möglich.
3.	rechts 2. II. 25	—	—	—	Befinden gebessert.	Auswärtiger Patient.
4.	rechts 6. II. 25	Chir. Klin. 11. II. 25: Das rechte Zwerchfell bewegt sich kaum bei der Atmung.	—	—	Husten gebessert.	
5.	links 9. II. 25	Chir. Klin. 18. II. 25: Das Zwerchfell steht links höher als rechts. Bewegt sich nur wenig.	Lungenfürs. 24. IV. 25: Das Zwerchfell steht links 1 Querfinger höher als rechts.	Chir. Klin. 27. V. 25: Das Zwerchfell steht links 2 Querfinger höher als rechts und ist unbewegl., auch in den Seitenteilen.	Abnahme des Sputums.	
6.	rechts 14. II. 25	—	—	—	—	Zur Zeit der Nachuntersuchung Aufenthalt in einer Heilstätte.
7.	rechts 16. II. 25	Chir. Klin. 16. II. 25: Das Zwerchfell steht hoch, ist aber etwas beweglich.	—	—	—	Auswärtiger Patient.

Fall Nr.	Phreniko-exairese	Röntgenbefund sofort nach der Operation	Röntgenbefund längere Zeit nach d. Oper.		Befinden nach der Operation	
8.	links 16. II. 27	—	—	—	Keine Bazillen mehr verloren.	Ausw. Patient.
9.	links 20. II. 25	—	Chir. Klin. 29. V. 25: Das Zwerchfell ist links 2 Querfinger höher als rechts. Völlig. Stillstand.	—	Kein Auswurf mehr. Husten fast garnicht, keine Gewichts-abnahme.	
10.	links 20. II. 25	—	—	—	Auswurf u. Husten geringer.	Ausw. Patient.
11.	links 27. II. 25	—	Chir. Klin. 27. V. 25: Das Zwerchfell links etwas weniger beweglich als rechts. Zeltförm. Verziehungen nach der Mitte und etwas mehr nach der Wirbelsäule zu.	—	—	
12.	rechts 10. III. 25	Chir. Klin. 14. III. 25: Das Zwerchfell rechts höher als links, ist fast unbewegl. und man sieht die gegenseitige Bewegung beider Hälften bei der Atmung.	Chir. Klin. 27. V. 25: Zur Nachdurchleuchtung nicht erschienen.	—	Befinden nicht verschlechtert.	
13.	links 9. III. 25	Lungenfürs. 20. III. 25: Zwergfell links hoch und unbeweglich.	Chir. Klin. 27. V. 25: Kein Hochstand des Zwerchfells gegen rechts, beiders. gleiche Höhe, unbeweglich u. führt in der Herzgegend entgegenges. Bewegungen aus.	—	Etwas Abnahme des Hustens.	
14.	rechts 9. III. 25	—	- -	—	—	Ausw. Patient.

Fall Nr.	Phrenikoexairese	Röntgenbefund sofort nach der Operation	Röntgenbefund längere Zeit nach d. Oper.		Befinden nach der Operation	
15.	rechts 11. III. 55	—	Chir. Klinik 29. V. 25: Zwerchfell rechts 2 cm höher als links, besonders in der Mitte Wölbung nach oben, nach den Seiten Abfall, geringe Beweglichkeit.	—	—	
16.	links 16. III. 25	—	Chir. Klin. 28. V. 25: Deutlicher Hoch- und Stillstand des Zwerchfells.	—	Befinden leidlich.	
17.	rechts 1. IV. 25	—	Lungenfürs. 12. V. 25: Zwerchfell 6 Querfinger höher rechts als links.	—	Keine Gewichtsabnahme, Auswurf wenig, Husten weniger.	
18.	links 2. IV. 25	—	—	—	Befinden verschlechtert.	Patient konnte nicht zur Nachuntersuchung erscheinen.
19.	links 6. IV. 25	—	—	—	Gefühl der Besserung.	Ausw. Patient.
20.	rechts 14. IV. 25	—	—	—	Schlechtes Befinden, Gewichtsabnahme, subfetrile Temperatur.	Nicht zur Nachuntersuchung erschienen.
21.	links 28. IV. 25	—	Chir. Klin. Anfang Juni 25: Die Zwerchfellkuppe ist schwer zu erkennen, da sie unmittelbar in eine starke Verschalung übergeht. Nach der Luftblase des Magens steht das Zwerchfell links 2—3 Querf. höher als rechts.	—	Verschlechterung des Befindens.	

Fall Nr.	Phreniko-exairese	Röntgenbefund sofort nach der Operation	längere Zeit nach d. Oper.		Befinden nach der Operation	
22.	rechts 11. V. 25	—	—	—		
23.	links 23. IV. 25	Chir. Klinik: Links deutlich 1 Querfinger höher als rechts.	—	—	Thoraplastik angeschlossen.	
24.	links 14. VII. 25	Chir. Klinik: Zwergfell steht still.	—	—		
25.	links?	Lungenfürsorge: Zwerchfell 3 Querfinger links höher als rechts.	—	—	Befinden leidlich gebessert.	

Zusammenfassung.

Nach dem Röntgenbefund:

Zwerchfellähmung . . . { l. 8 F. / r. 3 „ } teils beträchtlicher Hochstand, besonders links.

Nach dem klinischen Befund:

Zwerchfellähmung . . . . . { l. 4 F. / r. 3 F.

unbekannt . . . . . r. 3 F.

Erfolg schlecht . . . . . { l. 1 F. / r. 3 F.

Deutliche Zwerchfellähmung in 18 Fällen . . { 12 links / 6 rechts } 72 %.

15 Patienten genau untersucht, teils von uns selbst, teils von der Lungenfürsorgestelle.

Das Ziel der Operation, die Zwerchfellähmung, ist also bei der großen Mehrzahl der Fälle erreicht worden. Nun will ich feststellen, mit welchem Erfolg die Zwerchfellähmung den Lungenprozeß beeinflußt hat.

Um das beurteilen zu können, mußte vor der Phrenikoexairese ein genauer Lungenbefund erhoben werden. Zunächst muß man die Einseitigkeit des Lungenprozesses nachweisen, denn der Eingriff bedeutet zweifellos eine Mehrbelastung der anderen Seite. Streng genommen kommen einseitige Lungentuberkulosen nicht vor; man findet stets in der anderen Lunge kleinste Herde. Werden diese als nicht fortschreitend erkannt, so darf man die Operation wagen, ohne daß eine Verschlimmerung nach der Operation eintritt. Ein unentbehrliches Hilfsmittel zur Beurteilung dieser Frage ist die Röntgenuntersuchung.

Die beste Auswahl der für die chirurgische Behandlung geeigneten Fälle wird man auch bei diesem Eingriff bei intensiver Zusammenarbeit mit dem Internisten treffen.

Die Fälle, die an der hiesigen Klinik operiert worden sind, sind zum größten Teil von der inneren Klinik oder von der

Lungenfürsorgestelle geschickt worden; einige waren Privatpatienten eines Lungenspezialisten.

Bei der Auswahl der Fälle muß man sich außerdem vor Augen halten, welche Wirkung die Zwerchfellähmung auf den Lungenprozeß ausüben kann. Ich will nur kurz erwähnen, daß man heute annimmt, daß nach dem Still- und Hochstand des Zwerchfells die Brusthöhle und mit ihr die Lunge eingeengt werden und die erkrankte Lunge ruhig gestellt wird. Durch die Entspannung der Lunge wird die Bindegewebsbindung neu angeregt und die Blut- und Lymphzirkulation geändert. Die Folge der veränderten Zirkulationsverhältnisse ist eine entgiftende Wirkung, die man sich nach Brauer[1]) so zu denken hat, daß die verlangsamte Lymphzirkulation in der kollabierten Lunge auch eine verminderte Toxinresorption bewirkt; die Verschleppung der Toxine und Keime wird also geringer.

Die Heilungsvorgänge äußern sich anatomisch in fibröser Umwandlung des Gewebes und Abkapselung des Krankheitsherdes, klinisch in einer Besserung des Gesamtbefindens. Die Meinungen über die Leistungsfähigkeit der Phrenikotomie in dieser Beziehung sind sehr verschieden. Die meisten Autoren erkennen die Zwerchfellähmung als selbständiges Behandlungsverfahren bei der Lungentuberkulose nicht an, sondern sie benutzen sie nur als Ergänzungsoperation zur klinischen Behandlung oder zu weiteren chirurgischen Eingriffen.

Als selbständige Operation würde sie in Betracht kommen — ich benutze bei diesen Angaben z. T. die Zusammenstellung Landés[2]) — bei einseitigen Lungentuberkulosen, hauptsächlich des Unterlappens und bei doppelseitigen Erkrankungen, wenn eine Seite nur gering erkrankt ist, die andere Kavernen und progrediente Prozesse aufweist. Zadeck[3]) empfiehlt die alleinige Vornahme der Phrenikotomie außerdem bei Komplikation mit Vitium cordis und mit Darmtuberkulose.

Dann ist sie nach Ziegler[4]) als Operation für sich angezeigt, wenn bei Erkrankung beider Seiten Pneumotorax und Thorakoplastik nicht möglich sind.

[1]) Jahreskurse f. ärztl. Fortbildung II (1910).
[2]) Zeitschr. f. Tuberkul. Bd. 39, H. 6.
[3]) Med. Klin. 29, 1923.
[4]) Zeitschr. f. Tuberkul. Bd. 40, H. 7.

Als unterstützende Maßnahme soll sie bei partiellem oder auch totalem Pneumothorax dienen, ferner als Ersatz für Pneumothorax, wenn dieser infolge von Verwachsungen nicht angelegt werden kann.

Von Sauerbruch und Zadeck wird sie als grundsätzlich einleitende Operation für jede Pneumothoraxbehandlung empfohlen, weil die Phrenikotomie außer der dadurch erreichten Ruhigstellung der Lunge die Resorption des Stickstoffes verlangsamen und die Häufigkeit der Exsudatbildung bei Pneumothorax vermindern soll. Weiter wird sie als vorbereitende Operation und zur Unterstützung der Thorakoplastik benutzt.

Schließlich dient sie aus diagnostischen Gründen nach Sauerbruch als eine Art Funktionsprüfung bei beabsichtigter Thorakoplastik in solchen Fällen, wo auch die andere Seite leichte Krankheitserscheinungen zeigt. Die Indication zur Plastik ist dann gegeben, wenn die weniger kranke Seite die Ausschaltung der anderen durch die Phrenokotomie reaktionslos verträgt.

Bei den Fällen an der hiesigen Klinik war die Phrenikoexairese in der Mehrzahl der Fälle als selbständiger Eingriff gedacht, und ich will jetzt an Hand einer kurzen Zusammenstellung der Krankengeschichten über die Ergebnisse, die wir dabei erzielt haben, berichten:

Fall Nr. 1. ♂ 24 Jahre alt, Vater an Phthise gestorben. Als Kind gesund. Im Januar 1924 Grippepneumonie rechts. Kein Auswurf, nur etwas Hustenreiz, abendliches Fieber, Mattigkeit, Aufnahme in die Medizinische Klinik. Befund: Die rechte Seite bleibt bei der Atmung zurück. Rechte Lungengrenze fast unverschieblich. Der Klopfschall über der ganzen linken Lunge voll, rechts in toto verkürzt, hinten unten massive Dämpfung. Ueber der ganzen Lunge vesikuläres Atmen, im Bereich der Dämpfung abgeschwächtes Atmen und klingende Rasselgeräusche. Auswurf besteht nicht.

Rö.: Die linke Lunge ist frei von Verschattungen, die linke Spitze hellt sich auf. Rechts ist die Lunge von oben nach unten hin zunehmend getrübt. Die rechte Spitze hellt sich kaum auf. Die linke Pleura ist frei beweglich, rechts bestehen Adhaesionen.

Diagnose: Rechtsseitige Lungentuberkulose mit großen Adhaesionen und Exsudat im Unterlappen. 23. II.—17. III. 24: Pneumothorax. 17. III. 24: Das Exsudat besteht unverändert. Da der Hauptprozeß im Unterlappen lokalisiert ist, und dieser noch nicht völlig komprimiert ist, erscheint Phrenikoexairese angezeigt. 20. III.: Aufnahme in der Chirurgischen Klinik: Phrenikoexairese rechts in Chloroformnarkose, ein 25 cm langes Stück des Nerven wird entfernt. Fieberfreier Verlauf. Patient klagt nicht mehr über starken Hustenreiz, hat nur geringe Expektoration und das häufige Gefühl des Zurückbleibens der rechten Seite bei der Atmung. In ambulante Behandlung entlassen.

Seitdem bis heute ohne Unterbrechung erwerbsfähig. Das allgemeine Befinden ist gut, das Gewicht hat zugenommen, das Exsudat ist geblieben, aber sein Spiegel ist gesunken. Es lösen sich jetzt noch Adhaesionen. Der Pneumothorax wird durch vierwöchentliche Nachfüllungen noch erhalten. Patient ist selbst Arzt und hat uns diese Beobachtungen mitgeteilt.

Zusammenfassung: Fall von rechtsseitiger Lungentuberkulose mit größeren Adhaesionen und Exsudat im Unterlappen, der frühzeitig in klinische Behandlung kam und erfolgreich mit Pneumothorax und anschließender Phrenikoexairese behandelt wurde. Dann weiter mit Pneumothorax behandelt. Seit seiner Entlassung aus der Chirurgischen Klinik bis heute erwerbsfähig. Mit der kombinierten Behandlung ist ein gutes Resultat erzielt worden.

Fall Nr. 2. ♂ 46 Jahre alt. Vor zwei Jahren Tuberkulose des linken Oberlappens. 7 Wochen Aufenthalt in einem Lungensanatorium. Danach war Patient wieder arbeitsfähig. Es bestand nur heftiger Hustenreiz, der durch Medikamente günstig beeinflußt wurde. Im Laufe des letzten Jahres traten deutliche Zeichen im Weiterschreiten des Lungenprozesses auf. Schwächegefühl, Gewichtsabnahme, Nachtschweiße, abendliche Temperaturen, Husten mit starkem Auswurf, Tbc.-Bazillen gefunden.

Diagnose: Doppelseitige Lungentuberkulose mit gr. Kaverne im linken Unterlappen.

Rö.: Eigroße Kaverne im linken Oberlappen, darunter viel streifige Schatten, Herz und Mittelfeld nach links verzogen.

11. XII. 24: Phrenikoexairese links, in Lokalanaesthesie, 25 cm langes Stück des Nerven entfernt. Nach einem Temperaturstieg auf 38,8 ° wieder Abfall zur Norm.

Nach der Operation Aufenthalt in Heilanstalt. Zunächst Gewichtszunahme, Beschwerden vermindert, Temperatur normal. Dann rapider Verfall. Tod im April 1925.

Zusammenfassung: Weit vorgeschrittene Lungentuberkulose auf beiden Seiten mit großer Kaverne im linken Oberlappen, bei der ein größerer chirurgischer Eingriff nicht mehr möglich war. Die Phrenikoexairese und die Heilstättenbehandlung konnten nur für kurze Zeit und in geringem Maße den schweren Prozeß günstig beeinflussen.

Fall Nr. 3. ♀ ▪ 23 Jahre alt, ein Bruder an Lungentuberkulose gestorben. 1916 Lymphdrüsenschwellung am Halse. Behandlung mit Höhensonne. 1918 Grippe. September 1920: Erkrankung mit Fieber, Appetitlosigkeit, Mattigkeit, Gewichtsabnahme, keine Nachtschweiße. Ständiger Husten mit Auswurf. Der Arzt stellt Lungentuberkulose fest. Vom April bis Juni 1921 Aufenthalt in Vogelsang, wo sich Patientin erholte, darauf Altuberculinkur, die sehr schlecht vertragen wurde. Im Januar 1924 Pneumothorax; die Lungen konnten wegen Adhaesionen nicht vollständig entspannt werden. Befinden verschlechtert sich, Gewichtsabnahme. Bis September 1924 Pneumothorax aufrecht erhalten. Vom Oktober bis Dezember 1924 in Lungenheilstätte, ohne Erfolg. Nochmalige Anlegung des Pneumothorax mißglückt. Brustfellentzündung.

Rö.: Rechts oben bis zur 2. Rippe kleinfleckige Schatten; links bis zur 1. Rippe kleinfleckige Schatten.

Klin. Befund: Ueber beiden Spitzen und Oberlappen, besonders rechts, gedämpfter Schall, sonst überall normaler Schall, über der rechten Spitze neben vereinzelten klingenden Rasselgeräuschen amphorisches Atmen, über den übrigen Teilen ist das Atemgeräusch verschärft, das Experium verlängert.

Diagnose: Doppelseitige Lungentuberkulose mit Herden in beiden Spitzen und Oberlappen, besonders stark rechts, anscheinend Kaverne im rechten Oberlappen.

2. II. 25: Phrenikoexairese rechts in Lokalanaesthesie, 25 cm langes Nervenstück entfernt. Nach der Operation Temperatur über 38 °, dann allmählich Abstieg. Nach der Operation zunächst gutes Befinden. Im Mai 1925 hat sich das Befinden sehr verschlechtert. Fieber.

Zusammenfassung: Seit 1920 (bzw. 1918) erkrankt. Behandlung in Heilstätte, mit Altuberculin und Pneumothorax. Die Phrenixoexairese schuf für 3 Monate Besserung, dann erneutes Aufflackern des Prozesses und Exitus. (24. IV. 1926.)

Fall Nr. 4. ♂ 37 Jahre alt, seit 15 Jahren lungenkrank, Husten, Auswurf, stechende Schmerzen. Tbc.-Bazillen nachgewiesen.

Rö.: Rechts bis zur 5. Rippe stärkere Schatten, im Oberlappen Kaverne, links bis zur 4. Rippe zahlreiche Schatten.

Diagnose: Doppelseitige Lungentuberkulose mit Bevorzugung der rechten Seite und Kaverne im rechten Oberlappen.

6. II. 25: Phrenikoexairese rechts in Lokalanaesthesie. Temperatur kaum erhöht.

11. II. 25: Chir. Klin. Rö.: Vor allem die rechte Lunge zeigt diffuse Schatten. Die Lungenspitzen hellen sich schlecht auf beim Husten. Das rechte Zwerchfell bewegt sich kaum bei der Atmung.

16. III. 25: Husten im ganzen gebessert. Ab 4. IV. 25 Heilstättenaufenthalt.

Zusammenfassung: Seit 15 Jahren lungenleidend, jetzt offene Lungentuberkulose beiderseits mit großer Kaverne im rechten Oberlappen. Behandlung mit Phrenikoexairese rechts und anschließend Heilstättenaufenthalt. Leichte Besserung. Behandlung noch nicht abgeschlossen.

Fall Nr. 5. ♀ 37 Jahre alt, seit September 1924 in Behandlung wegen Tuberkulose der linken Lunge. Husten, Auswurf, Gewichtsverlust. Bazillenbefund positiv. Behandlung mit Pneumothorax links mit Besserung im Befinden und Gewichtszunahme. Weihnachten Rippenfellentzündung. Seitdem Ver-

wachsungen der linken Lunge mit dem Thorax, so daß Pneumothorax nicht mehr möglich war.

Rö.: Bis zur 1. Rippe links alte Fleckschatten, bis zur 4. Rippe frische Schatten. Rechte Lunge frei.

Diagnose: Produktiv einseitige Lungentuberkulose links.

9. II. 1925: Phrenikoexairese links in Lokolanaesthesie.

18. II. 1925 Rö.: Das Zwerchfell links steht höher als rechts, bewegt sich nur wenig.

24. IV. 25 Rö. (Lungenfürs.): Zwerchfell steht links einen Querfinger höher als rechts.

27. V. 25 Rö. (Chir. Klin.): Zwerchfell steht links zwei Querfinger höher als rechts und ist unbeweglich, auch in den Seitenteilen.

2 Monate nach der Operation Erguß, der punktiert wurde. Dann wurde das Befinden leidlich. Der Auswurf nahm an Menge ab. Sechs Wochen Aufenthalt in Erholungsheim. Keine Verschlechterung im Befinden, auch keine wesentliche Besserung.

27. V. 25: Immer noch Husten und Auswurf.

Zusammenfassung: Erkrankung seit September 1924, linksseitige produktive Lungentuberkulose mit Bevorzugung des Unterlappens. Behandlung mit Pneumothorax, dann Phrenikoexairese. Nachbehandlung in Heilstätte. Wegen der Infiltration im Unterlappen zunächst geringer Erfolg der Operation, dann Steigerung der Lähmung und des Hochstandes des Zwerchfells in den folgenden Monaten. Allgemeinbefinden fast gar nicht gebessert.

Fall Nr. 6. ♂ 27 Jahre alt, 1918 als Soldat Grippe, Lungenbluten, hin und wieder Nachtschweiße. Februar bis Mai 1924 in Lungenheilanstalt. Nach dieser Zeit Gewichtsabnahme. Immer schleimig-eitrigen, auch manchmal blutigen Auswurf.

Diagnose: Offene doppelseitige Lungentuberkulose mit Bevorzugung der rechten Seite, die Lungengrenzen sind einigermaßen verschieblich.

14. II. 1925: Phrenikoexairese rechts in Lokalanaesthesie. Keine erhöhte Temperatur. Sofort nach der Operation in Heilstätte.

Zusammenfassung: Seit 1918 krank, Behandlung in Heilstätte ohne Erfolg. Dann Phrenikoexairese und anschließend Heilstättenbehandlung. Wegen Aufenthaltes in Heilstätte Nachuntersuchung nicht möglich.

Fall Nr. 7. ♀ 35 Jahre alt, Vater an Lungentuberkulose mit 54 Jahren gestorben. Seit 2 Jahren lungenkrank. Beginn mit Blutsturz. Pneumothorax bis November 1924. Gewichtsabnahme, Husten und Auswurf. Keine Nachtschweiße. Beschwerden gering.

16. II. 25: Phrenikoexairese rechts in Lokalanaesthesie.

Diagnose: Offene Lungentuberkulose mit Bevorzugung der rechten Seite.

16. II. 25 Rö.: Das Zwerchfell steht hoch, ist aber etwas beweglich.

Von Mitte März bis Mitte August in Lungenheilstätte. Husten und Auswurf bestehen noch. Zeitweise erhöhte Temperatur, große Mattigkeit. Keine Gewichtszunahme. Patient fühlt sich nach dem Aufenthalt nicht besser als vorher.

Zusammenfassung: Seit 2 Jahren lungenkrank. Mit Pneumothorax behandelt, der wegen Verwachsungen schließlich nicht mehr möglich war. Phrenikoexairese und anschließend Lungenheilstätte. Beides fast ohne Einfluß auf das Allgemeinbefinden und den Lungenprozeß geblieben.

Fall Nr. 8. ♀ 28 Jahre alt, mit 6 Jahren Lungenentzündung, in der folgenden Zeit leichte Bronchialkatarrhe. Vor 12 Jahren wegen schwerer Bronchitis in Harzer Sanatorium. Besserung trat nicht ein. Dann Tuberculinkur. Ohne Erfolg. 1916 wegen starken Hustens und Auswurfs 1 Jahr Aufenthalt in Heilstätte. Keine Abmagerung, keine Nachtschweiße, kein Fieber. Auch bei körperlichen Anstrengungen fieberfrei. 1918 Pneumothorax angelegt, der 2 Jahre bestand, ohne Besserung zu bringen. 1920 erneute Verschlimmerung mit Fieber, starker Gewichtsabnahme, 1/4 Jahr in Davos, 1/2 Jahr in Obersdorf, ohne wesentliche Besserung. Jetzt starker Husten, Auswurf. Dabei fühlt sich Patientin wohl und ist durchaus arbeitsfähig.

Rö.: Rechts bis zur 1. Rippe alte abgeheilte Herde, links bis zur 2. Rippe frischere Herde.

Diagnose: Doppelseitige Lungentuberkulose mit alten abgeheilten Herden rechts und frischeren links.

16. II. 25: Phrenikoexairese links in Lokalanaesthesie, 25 cm langes Stück des Nerven entfernt. Keine Temperaturerhöhung. Nach der Operation keine Bazillen mehr verloren.

Zusammenfassung: Seit der Kindheit an Tuberkulose erkrankt. Behandlung in Heilstätte, Tuberculinkur, Pneumothorax zwei Jahre lang, Aufenthalt in Davos, Obersdorf, ohne wesentliche Besserung. Patientin ist arbeitsfähig. Nach der Phrenikoexairese keine Bazillen mehr verloren. Dieser Fall war für einen größeren chirurgischen Eingriff nicht geeignet. Die Phrenikoexairese wurde gut überstanden und hat den Lungenprozeß gut beeinflußt.

Fall Nr. 9. ♀ 41 Jahre alt, Weihnachten 1923 Grippe (?), seitdem lungenkrank. Anlegung eines Pneumothorax, der sich seit Dezember 1924 nicht mehr füllen ließ. Während der Behandlung Gewichtszunahme, Abnahme des Hustens und des Auswurfs.

Diagnose: Alte zirrhotische Tuberkulose der linken halben Lunge mit Kaverne im linken Oberlappen. Rechte Lunge o. B.

Rö.: Rechts bis zur 3. Rippe dichte kleinfleckige Verschattung mit haselnußgroßer Kaverne.

20. II. 25: Phrenikoexairese links in Lokalanaesthesie.

29. V. 25 Rö.: Zwerchfell steht links zwei Querfinger höher als rechts, völliger Stillstand. (Chir. Klin.)

Kein Erholungsurlaub nach der Operation. Befinden deutlich besser, kein Auswurf, Husten fast gar nicht. Noch dauernd erhöhte Temperaturen. Keine Gewichtsabnahme. Verrichtet Hausarbeit.

Zusammenfassung: Seit 1923 einseitige Lungentuberkulose mit starken zirrhotischen Vorgängen. Kaverne im linken Oberlappen. Pneumothorax bis Dezember 1924 mit Erfolg. Nach der Phrenikoexairese deutlicher Still- und Hochstand des Zwerchfells mit Besserung im Befinden.

Das Resultat dieses Falles ist gut, es handelt sich um einen einseitigen zirrhotischen Prozeß, der mit Pneumothorax vorbehandelt war.

Fall Nr. 10. ♂ 64 Jahre alt, Vater, Frau und Sohn an Lungentuberkulose gestorben. 1879 Lungenentzündung, seit 1918 lungenleidend. Nachtschweiße hat Patient nicht, dagegen eitrigen Auswurf. 1919 Aufenthalt in Heilstätte. Nebenbefund: Arteriosklerose.

Rö.: Rechts zwischen 2. und 3. Rippe fester Schattenstreifen, links zwischen 2. und 3. Rippe pfenniggroße, darunter pflaumengroße Kaverne.

Diagnose: Offene Lungentuberkulose auf beiden Seiten, mit Kavernen im linken Oberlappen.

21. II. 25: Phrenikoexairese links in Lokalanaesthesie. Temperatur nicht erhöht.

28. IV. 25: Auswurf und Husten geringer. Dichter Katarrh links über $^2/_3$ der Lunge, rechts ziemlich frei.

29. V. 25: Mattigkeit noch groß, Husten und Auswurf nicht vermehrt. Bis Juli in Lungenheilstätte. Nach anfänglicher Besserung allmählich Verschlechterung im Befinden. Nicht mehr erwerbsfähig.

Zusammenfassung: Phthise eines alten Arteriosklerotikers mit reichlichem Auswurf. Kaverne im linken Oberlappen. Dem alten Patienten konnte bei seiner doppelseitigen Erkrankung nur die Phrenikoexairese zugemutet werden. Dem Alter entsprechend ist immerhin eine leidliche Besserung erzielt worden.

Fall Nr. 11. ♂ 29 Jahre alt, seit Ende 1920 lungenleidend.

Diagnose: Offene Lungentuberkulose beiderseits mit haselnußgroßer Kaverne im rechten Oberlappen; Husten, Auswurf, Nachtschweiß, Stechen in Brust und Rücken rechts.

10. II. 25 Rö.: Bis zur 4. Rippe alte Veränderungen mit haselnußgroßer Kaverne, Zwerchfell rechts hochgezogen. Links bis zur 5. Rippe kleinfleckige Schatten; Herz nach links verzogen.

27. II. 25: Phrenikoexairese links in Lokalanaesthesie. Temperatur nicht erhöht.

2. IV. 25: Noch sehr viel Husten. 4 Wochen lang Dicodidtabletten.

27. V. 25 Rö.: Zwerchfell links etwas weniger beweglich als rechts. Zeltförmige Verziehungen in der Mitte und etwas mehr nach der Wirbelsäule zu. Ueber der rechten Lunge schwerer Befund. (Chir. Klin.)

Befinden nicht gut. Tag und Nacht viel Husten. Kein Appetit, Gewichtsabnahme.

Zusammenfassung: Seit 1920 Lungentuberkulose mit starken zirrhotischen Vorgängen. Phrenikoexairese ohne Erfolg.

Fall Nr. 12. ♂ 29 Jahre alt, Vater und eine Schwester an Tuberkulose gestorben. Eine Schwester an Lungentuberkulose erkrankt, Frau gesund. Ein Kind hat positiven Pirquet. Als Kind Masern und Lungenentzündung. Im Felde häufig Bronchialkatarrh. Im September 1921 Rippenfellentzündung. Im November 1921 starken Husten, im Dezember 1921 Blutsturz. Februar, Mai 1922 und August 1923 in einer Lungenheilstätte. Bazillenbefund seit dieser Zeit im Auswurf positiv. In der übrigen Zeit hat Patient immer seinen Beruf versehen. Pneumothorax wegen Verwachsungen ohne Erfolg versucht.

Diagnose: Offene Lungentuberkulose rechts mit Kaverne im rechten Oberlappen. Linke Lunge frei. Auswurf blutig.

Rö. am 9. III. (Chir. Klin.): Läßt im rechten oberen Lappen eine etwa 3-Mark-Stück große Kaverne erkennen. Leichte Verschattungen auf der ganzen rechten Lunge.

10. III. 25: Phrenikoexairese rechts.

Rö. am 14. III. 25 (Chir. Klin.): Das rechte Zwerchfell steht höher als das linke, ist fast unbeweglich und man sieht die gegenseitige Bewegung der beiden Hälften bei der Atmung.

Zusammenfassung: Alte Tuberkulose, offene Form mit viel Auswurf. Kaverne im rechten Oberlappen. Linke Lunge frei. Pneumothorax ohne Erfolg versucht. Nach der Phrenikoexairese Hochstand des Zwerchfells, paradoxe Atmung. Das Befinden hat sich seitdem nicht wesentlich geändert. Verschlechterung ist keineswegs eingetreten.

Fall Nr. 13. ♀ 33 Jahre alt, Vater vor 2 Jahren an Lungentuberkulose gestorben, eine Schwester vor einem Jahr

gestorben. Ein Bruder lungenkrank. 1905 tuberkulöse Kniegelenksentzündung. 1913 Operation am rechten Knie. Damals an der Lunge kein Befund. Ein Kind (6 Jahr alt) gesund, vor 2 Jahren eine Schwangerschaft unterbrochen. 1918 Grippe (?). Seitdem dauerndes Husten. 1921 Tuberkelbazillen im Sputum nachgewiesen. Dreimal mit Tuberculin behandelt. Anfangs Gewichtsabnahme, dann Zunahme. Kein Blut im Auswurf. Jetzt meist nur trockener Husten. Früher Nachtschweiße, jetzt nicht mehr.

Rö.: Links zerstreute breite Schatten überall, starke Schrumpfungsvorgänge. Herz nach links verzogen. Rechte Lunge o. B.

Diagnose: Einseitig zirrhotischer Lungenprozeß links, besonders in Spitze und Unterlappen.

9. III. 25: Phrenikoexairese links in Lokalanaesthesie.

20. IV. 25 Rö. (Lungenfürs.): Linkes Zwerchfell steht hoch und ist unbeweglich. Patientin fühlt sich besser und besorgt voll und ganz ihren Haushalt.

27. V. 25 Rö. (Chir. Klin.): Kein Hochstand des Zwerchfells gegen rechts, sondern beiderseits gleiche Höhe, ist unbeweglich und führt in der Herzgegend entgegengesetzte Bewegungen aus.

Etwas Abnahme des Hustens. Noch Auswurf. Gewichtsabnahme. Besorgt trotzdem ihren Haushalt noch.

Zusammenfassung: Seit mehreren Jahren linksseitige Lungentuberkulose, zirrhotische Form, Hauptprozesse in der Spitze und im Unterlappen. Rechte Lunge frei. Nach der Phrenikoexairese deutlicher Stillstand des Zwerchfells und paradoxe Atmung. Anfangs Besserung im Befinden, dann wieder leichte Verschlechterung.

Fall Nr. 14. ♂ 52 Jahre alt, 1898 längere Zeit krank mit hohem Fieber. 1916 schwere Erkältung, seitdem immer Husten. Seit 1923 immer schleimig-eitrigen Auswurf. Oefter Nachtschweiße, Husten, Gewichtsabnahme, Mattigkeit.

Diagnose: Lungentuberkulose im rechten Oberlappen. Linke Lunge frei.

9. III. 25: Phrenikoexairese rechts in Lokalanaesthesie. Nachuntersuchung nicht möglich, weil Patient von auswärts ist.

Fall Nr. 15. ♂ 37 Jahre alt, 1916 im Felde starke Erkältung, seitdem Husten mit schleimig-eitrigem Auswurf, ab und zu mit Blut. Oft Nachtschweiße, Gewichtsabnahme, Mattigkeit. Februar bis September 1924 Pneumothorax.

Diagnose: Lungentuberkulose beiderseits mit vielen alten Kalkherden. Besonders rechts kleinfleckige Schatten mit bindegewebigen Herden.

11. III. 25: Phrenikoexairese rechts in Lokalanaesthesie.

29. V. 25 Rö. (Chir. Klin.): Rechts Zwerchfell 2 cm höher als links, besonders in der Mitte Wölbung nach oben, nach den Seiten Abfall, ganz geringe Beweglichkeit. Rechte Spitze verschattet sowie Verschattung der linken Lunge. Nach der Operation noch nicht wieder gearbeitet. Noch Husten, Auswurf, Nachtschweiße. Patient fühlt sich schlecht. Soll zur Erholung in eine Heilstätte.

Zusammenfassung: Seit 1916 erkrankt an doppelseitiger produktiver Lungentuberkulose mit viel Husten und schleimig-eitrig-blutigem Auswurf. Pneumothorax konnte wegen Verwachsungen nicht lange aufrecht erhalten werden. Phrenikoexairese brachte keine Besserung. Heilstättenbehandlung vorgesehen.

Fall Nr. 16. ♂ 28 Jahre alt. Mutter und eine Schwester lungenkrank. Im November 1918 heftige Stiche unter dem rechten Schulterblatt und hohes Fieber. Dezember 1924 Schmerzen im linken Mittelfußgelenk. Tuberkulose des linken Fußes und der Lunge wird festgestellt. Viermal vergeblich versucht, Pneumothorax anzulegen. Schmerzen im rechten Schultergelenk, im rechten Sternocleidogelenk, in der rechten Handwurzel und in der großen Zehe. Bestrahlung mit Höhensonne.

Diagnose: Ausgedehnte linksseitige produktive Lungentuberkulose und Knochentuberkulose.

16. III. 25: Phrenikoexairese links in Lokalanaesthesie.

28. V. 25 Rö. (Chir. Klin.): Deutlicher Hoch- und Stillstand des Zwerchfells. Befinden leidlich.

Zusammenfassung: Seit 1918 erkrankt an einseitiger produktiver Lungentuberkulose links, Knochentuberkulose. Viermal vergeblich Pneumothorax anzulegen versucht. Behandlung mit Höhensonne. Nach der Phrenikoexairese leidliches Befinden.

Fall Nr. 17. ♂ 48 Jahre alt, im Felde starke Erkältung. Seitdem besteht trockener Husten ohne Auswurf. Seit einem Jahre hat sich der Husten verschlimmert. Auswurf schleimig-eitrig. Niemals Blut im Auswurf. 12 Wochen in Lungenheilstätte. Danach Besserung. Im Oktober 1924 bis März 1925 wieder gearbeitet. Vor acht Tagen heftige Stiche in der rechten unteren Lunge.

Januar 1924 partieller rechtsseitiger Pneumothorax, zweimal nachgefüllt, dann eingehen lassen.

Rö.: Rechts bis 3. Rippe knotige, dann fleckige Schatten bis unten, zeltförmige Verwachsungen des Zwerchfells. Links 2. bis 4. Rippe wolkige Verschattung.

Diagnose: Produktive Tuberkulose der ganzen rechten Lunge, untere Lungengrenze unbeweglich, klinisch linke Lunge frei.

1. V. 25: Phrenikoexairese rechts in Lokalanaesthesie.

12. V. 25 Rö.: Zwerchfell 6 Querfinger breit rechts höher als links. Rechts: von oben bis 2. Rippe ziemlich homogene Verschattung, darunter Knoten. Links: von 2. bis 4. Rippe kleinfleckige Schatten. (Lungenfürs.)

August 1925: Keine Gewichtsabnahme. Wenig Auswurf. Husten weniger, keine Temperatur, nur sehr große Mattigkeit und stechende Schmerzen rechts unten.

Zusammenfassung. Längere Zeit erkrankt. Produktive Lungentuberkulose auf der rechten Seite, auf der linken Seite klinisch kein Befund, röntgenologisch von 2. bis 4. Rippe kleinfleckige Schatten. Husten, Auswurf. Partieller Pneumothorax. Nur zwei Nachfüllungen möglich. Nach der Phrenikoexairese leidliche Besserung.

Fall Nr. 18. ♀ 38 Jahre alt, eine Schwester an Pleuritis gestorben. Als Kind Influenza. 1918 Drüsenschwellung am Halse. Punktion unterhalb des Ohres mit Spaltung des

Abszesses. Behandlung mit Licht. 1922 blutiger Auswurf. ¼ Jahr in Vogelsang, 16 Pfund zugenommen. Seit einem Jahr mit Einspritzungen behandelt. Dabei 10 Blutungen. — 5 Geburten, 4 Kinder leben.

26. II. 25 Rö.: Rechts zwischen 1. bis 4. Rippe kleinfleckige Schatten, links bis 2. Rippe dicht ungleichmäßige Verschattung mit halbhaselnußgroßem Hohlraum, darunter bis unten kleinfleckige Schatten, Herz stark nach links verzogen.

Diagnose: Offene Tuberkulose auf beiden Seiten, rechts klinisch kein Befund.

2. IV. 25: Phrenikoexairese links. Nach der Operation sechs Tage lang Temperatur von 39° C.

27. V. 25: Seit der Operation Befinden zunehmend schlechter, Husten mit viel Auswurf mit Blut. Wegen ihres schlechten Befindens kann Patientin nicht zur Nachuntersuchung erscheinen.

Zusammenfassung: Tuberkulöse Halsdrüsen. Behandlung mit Licht. Tuberkulose der Lunge. In Heilstätte 16 Pfund zugenommen. Dann wieder Verschlechterung im Befinden. Nach Phrenikoexairese weitere Verschlechterung des Zustandes.

Fall Nr. 19. ♀ 39 Jahre alt, vor 13 Jahren Lungenerkrankung mit Fieber und Auswurf, Behandlung in Sanatorium. Dann im Haushalt tätig gewesen. Vor 6 Jahren schwere Rippenfellentzündung, die sich jedes Jahr wiederholte. Vor vier Wochen am Kehlkopf operiert. (Tbc.?) Jetzt Nachtschweiß, Auswurf, kein Fieber.

Diagnose: Totale linksseitige Tuberkulose, teilweise über der rechten Lunge verschärftes Atmen.

6. IV. 25: Phrenikoexairese links in Lokalanaesthesie. Nach der Operation fühlt sich Patientin besser. Konnte als auswärtige Patientin nicht zur Nachuntersuchung erscheinen.

Zusammenfassung: Kehlkopftuberkulose? Seit 13 Jahren Lungentuberkulose, besonders links. Nachtschweiße, Auswurf, kein Fieber. Nach der Phrenikoexairese geringe Besserung im Befinden. Man muß in diesem Falle noch abwarten, wie sich der Zustand der Patientin weiter entwickelt.

Fall Nr. 20. ♂ 19 Jahre alt, 1920, 1921, 1922 „Grippe". Dabei anfangs keinen Auswurf, dann Auswurf. Juli 1924 Rippenfellentzündung links. Starke Nachtschweiße. Stechen auf der linken Seite. In ambulanter Behandlung der Lungenfürsorge befindlich.

Rö.: Rechts bis zur 4. Rippe, links bis zur 5. Rippe dichte kleinfleckige Schatten. Herz steil gestellt. Gefäßscheiden nach den Seiten verzogen. Viel zirrhotische Vorgänge.

Diagnose: Produktive Lungentuberkulose beiderseits mit viel zirrhotischen Vorgängen. Im klinischen Befund, besonders hinten rechts oben verschärftes Inspirium, über der Spitze mit amphorischem Beiklang und einzelnen klingenden Rasselgeräuschen.

14. IV. 25: Phrenikoexairese rechts in Lokalanaesthesie.

23. IV. 25: Temperatur 38°, schlechtes Allgemeinbefinden.

7. V. 25: Temperatur 38°, 14 Tage Bettruhe.

19. V. 25: Schlechtes Befinden, abends subfebrile Temperaturen, Gewichtsabnahme.

Zusammenfassung: Seit 1920 erkrankt. Produktive Lungentuberkulose auf beiden Seiten. Nach der Phrenikoexairese sofortige Verschlechterung im Befinden. Weiterer Verlauf ist noch abzuwarten.

Fall Nr. 21. ♀ 29 Jahre alt, von 11 Geschwistern eine an Tuberkulose gestorben. Patientin bis Februar 1924 gesund gewesen. Seitdem lungenleidend und in ärztlicher Behandlung. Vom Januar bis März 1915 in Lungenheilstätte. Dort gute Gewichtszunahme. Nach der Rückkehr wieder Abnahme des Gewichtes, viel Auswurf, geringe Nachtschweiße, starker Hustenreiz, allgemeine Mattigkeit. — 2 gesunde Kinder.

Rö.: Rechts bis zur 3. Rippe vereinzelte knotige Schatten, links oben pflaumengroße Kaverne, dichte knotige Schatten bis unten hin. — Klinisch rechte Lunge o. B.

Diagnose: Exsudative Lungentuberkulose mit Kaverne im linken Oberlappen mit viel Auswurf.

28. V. 25: Phrenikoexairese links. Nach der Operation starke Temperatursteigerung bis 39,5°, die erst nach acht Tagen verschwindet.

Rö. (Chir. Klin.): Die Zwerchfellkuppe ist schwer zu erkennen, da sie unmittelbar in eine starke Verschattung übergeht. Nach der Luftblase des Magens zu urteilen, steht aber das Zwerchfell 2—3 Querfinger höher als rechts.

Nach der Operation zunehmende Verschlechterung im Befinden. Exitus Anfang August 1925.

Zusammenfassung: Seit Februar 1924 an exsudativer Lungentuberkulose, besonders der linken Seite, erkrankt. Behandlung in Lungenheilstätte mit günstigem Einfluß. Danach wieder Verschlechterung im Befinden, die durch die Phrenikoexairese nicht aufgehalten wird. Es handelt sich hier sicherlich um einen schon zu weit vorgeschrittenen Prozeß, für den ein größerer chirurgischer Eingriff nicht in Betracht kommen konnte, während die Phrenikoexairese nur zu geringe Wirkung entfalten konnte.

Fall Nr. 22. ♀ 27 Jahre alt, seit 3 Jahren wegen Lungenleiden in Behandlung. Wenig Husten morgens, kaum Auswurf, kein Blut. Etwas Stechen auf der rechten Seite, sonst beschwerdefrei.

Befund: Lungengrenzen gut verschieblich, rechts hinten etwas weniger als links. Atemgeräusch über der rechten Spitze unrein, Exspirium etwas verlängert, unten mehr als oben.

Rö.: Beiderseits starke Hilusschatten, rechts mehr als links, rechte Spitze beschattet.

Diagnose: Rechtsseitige Unterlappentuberkulose mit kleinem Befund in der Spitze.

11. V. 25: Phrenikoexairese rechts, Nerv läßt sich 12 cm lang herausziehen. Leichte Temperatursteigerung.

17. V. 25: Fäden entfernt, Wunde war primär geheilt.

19. V.: Entlassung. Weil Patientin von auswärts, keine Nachuntersuchung möglich.

Fall Nr. 23. ♀ 27 Jahre alt, Mutter an Lungenentzündung gestorben. Patientin seit 8 Wochen krank. Beginn der Erkrankung mit Appetitlosigkeit, Mattigkeit, Nachtschweiße, Gewichtsabnahme. Temperatur bis 39°. Starker Husten und Auswurf. In der letzten Zeit geringgradiger Befund. Mittelgroßes schlankes Mädchen. Fettpolster und Muskulatur noch in

gutem Zustande. Schleimhäute gut durchblutet. Thorax: etwas flach, spitzwinklig. Linke Seite bleibt bei der Atmung etwas zurück. Claviculargruben eingesunken. Lunge: Grenzen verschieblich. Klopfschall über der linken Spitze und dem linken Lappen vorn und hinten abgeschwächt. Ueber der linken Spitze hinten feinblasige Rasselgeräusche. Ueber dem linken Unterlappen hinten rauhes Atmen, vorn Giemen, Reiben. Ueber dem rechten Unterlappen hinten rauhes Atmen. Tuberkelbazillen im Sputum. +++.

Herz: Aktion beschleunigt, sonst o. B., keine Temperatur.

Diagnose: Vorwiegend linksseitiger Prozeß.

23. IV. (Chir. Klin.) Rö.: Nach der Operation: Zwerchfell links deutlich 1 Querfinger höher als auf der rechten Seite. Im linken Lungenfeld ein Schatten. Temperatur 38—39°.

6. VII. Thorakoplastik in Narkose: Längsschnitt in der linken hinteren Axillarlinie. Es wurde von unten und oben die 11. bis 5. Rippe freigelegt, von Periost und Muskelansätzen befreit, darauf nach oben sich verjüngend, ungefähr 10 cm lange Stücke aus der Rippe entfernt. Einlage eines Drains. Muskel- und Hautnaht.

8. VII.: Zunächst Temperatur bis 38°, dann allmählich Abfall auf 37,5°. Entfernung des Drains.

12. VII.: Entfernung der Nähte bis auf eine ca. 4 cm lange, oberflächliche Hautnaht, primäre Heilung.

20. VII.: Die Temperatur schwankt nicht mehr so stark wie vor der Operation und wird völlig normal. Patientin befindet sich wohl. Links ist nur noch oben ein Atemgeräusch zu hören und zwar bronchial und grob rasselnd.

22. VII.: Einmal beim Aufstehen eine Temperaturzacke.

24. VII.: Beendigung der Thorakoplastik in Narkose. Längsschnitt in der Fortsetzung der alten nach oben. Es werden die obersten 4 Rippen in ähnlicher Weise wie die vorhergehenden ausgelöst und durchtrennt. Muskel- und Hautnaht. Entfernung der Nähte. Der Temperaturanstieg nach der Operation ist wieder zurückgegangen. Tagesschwankungen weniger als 1°. Patientin fühlt sich bis auf geringe Schmerzen in der Schulter vollständig wohl.

10. VIII.: Entlassung.

Da Patientin erst aus der Behandlung entlassen ist, kann über den Erfolg der kombinierten Behandlung noch nichts berichtet werden.

Fall Nr. 24. ♂ 36 Jahre alt, im März 1917 im Felde erkältet. Seitdem Husten mit grünlichem Auswurf. Heftige Schmerzen auf der linken Brustseite. Im Lazarett bis Sommer 1918. Nach seiner Entlassung hat Patient wieder gearbeitet. Oktober 1919 Lungenentzündung. Seit dieser Zeit mußte Patient jedes Jahr einige Zeit im Jahre die Arbeit aussetzen, da immer Schmerzen auftraten. Blut im Auswurf, Zunahme von Schwäche, zweimal Pneumothorax erfolglos versucht.

Befund: Rechte Lunge zeigt hellen Klopfschall, die linke ist gedämpft, so daß die Herzgrenze links und oben nicht abgegrenzt werden kann. Auskultation ergibt rechts keinen Befund. Links abgeschwächtes Atemgeräusch, Knarren, feuchtes Rasseln. Auswurf beträchtlich, von grüner Farbe.

Diagnose: Produktive Lungentuberkulose links.

14. VII. 25: Phrenikoexairesé links. Keine Temperaturerhöhung.

15. VII. 25: Das Zwerchfell steht still.

Zusammenfassung: Erkrankung seit 1917 an einseitiger Lungentuberkulose mit deutlicher Zwerchfellähmung. Ueber das Allgemeinbefinden kann noch nichts gesagt werden, da die Operation erst vor kurzem ausgeführt ist.

Fall Nr. 25. ♀ 25 Jahre alt. Familienanamnese und eigene Anamnese unbekannt.

Röntgenbefund vor der Operation: Rechts bis zur 2. Rippe links bis zur 4. Rippe und über der 5. Rippe kleinfleckige scharfe Schatten.

Klinischer Befund: Kleinblasige Rasselgeräusche links bis unten. Dämpfung bis zur 3. Rippe und ½ Schulterblattbreite.

Diagnose: Doppelseitige Lungentuberkulose mit Bevorzugung der linken Seite.

Phrenikoexairese links in Lokalanaesthesie.

Rö. nach der Operation: Zwerchfell links drei Querfinger höher als rechts. Befinden hat sich leidlich gebessert. (Lungenfürsorge.) Weiterentwicklung noch abzuwarten.

Von den beschriebenen 25 Fällen sind 11 rechts und 14 links operiert worden, sie bestehen aus 12 weiblichen und 13 männlichen Patienten. Dem Alter nach zerfallen die Patienten in folgende Gruppen:

11 Patienten = zwischen 20 und 30 Jahre,
1 Patient = unter 20 Jahre alt,
8 Patienten = zwischen dem 30. und 40. Jahre,
3 Patienten = zwischen dem 40. und 50. Jahre,
1 Patient = zwischen dem 50. und 60. Jahre,
1 Patient = zwischen dem 60. und 70. Jahre.

In der Mehrzahl sind Patienten zwischen dem 20. und 30. Lebensjahre operiert worden.[1])

Die Lungenbefunde ergaben 9 rein einseitige Prozesse, davon 4 rechts, 5 links; 14 doppelseitige Prozesse mit ganz geringem Befund auf der einen Seite, davon 7 rechts, 7 links; 2 doppelseitige Prozesse mit schwerem Befund auf beiden Seiten, beide links den Hauptbefund. 8 Fälle waren vorher mit Pneumothorax behandelt worden, und bei 3 Fällen war er ohne Erfolg versucht worden.

Bei der folgenden Uebersicht der Ergebnisse unserer Phrenikoexairesen bitte ich zu berücksichtigen, daß es sich nur um vorläufige Ergebnisse handelt — mit Ausnahme von einem Fall — da erst kurze Zeit nach dem Eingriff verstrichen ist. Das endgültige Resultat muß noch abgewartet werden.

Dennoch kann man wohl mit Sicherheit annehmen, daß eine sofort nach der Phrenikoexairese eingetretene Wendung im Befinden der Patienten auf diese Operation zurückzuführen ist. Weiter darf man wohl bei einer sofortigen guten Reaktion des Körpers nach dem Eingriff auf weitere Besserung hoffen, während bei sofort eingetretener Verschlimmerung die Prognose infaust ist.

[1]) Eine Tatsache, die auch von der Münchener Klinik berichtet wird.

Fall Nr.	Alter	Geschlecht	Lungenbefund einseitig		Lungenbefund doppelseitig		Behandlung vor der Operation	Operation	Behandlg. nach der Operation	Resultat
			rechts	links	rechts	links				
1.	24	♂	+ Exsud. i. Unterl.				Pneumothorax.	Phren. rechts.	Pneumothorax.	gut.
2.	46	♂				+ Kav. i. Oberl.	Lungenheilstätte.	Phren. links.	Heilanstalt.	schlecht, Exitus.
3.	23	♀			+ Kav. i. Oberl.		Alttuberculinkur, Heilstätte, Pneumothorax.	Phren. rechts.	—	schlecht, Exitus.
4.	37	♂			+ Kav. i. Oberl.		—	Phren. rechts.	Heilanstalt.	mäßig.
5.	37	♀		+			Pneumothorax.	Phren. links.	Heilanstalt.	mäßig.
6.	27	♂			+		Heilanstalt.	Phren. rechts.	Heilanstalt.	— auswärt. Patient.
7.	35	♀			+		Pneumothorax.	Phren. rechts.	Heilanstalt.	schlecht.

Fall Nr.	Alter	Geschlecht	Lungenbefund einseitig		Lungenbefund doppelseitig		Behandlung vor der Operation	Operation	Behandlg. nach der Operation	Resultat
			rechts	links	rechts	links				
8.	28	♀				+	Sanatorium, Tuberculinkur, Heilstätte.	Phren. links.	—	gut.
9.	41	♀		+ Kav. i. Oberl.			Pneumothorax.	Phren. links.	—	gut.
10.	94	♂				+ Kav. i. Oberl.	Heilstätte.	Phren. links.	Heilstätte.	mäßig.
11.	29	♂			+ Kav. i. Oberl.		—	Phren. links.	—	schlecht.
12.	33	♂	+ Kav. i. Oberl.				Lungenheilstätte, Pneumothorax ohne Erfolg versucht.	Phren. rechts.	—	mäßig.
13.	52	♀		+ Spitze u. Unterl.			Tuberculinkur.	Phren. links.	—	mäßig.
14.	52	♂	+ Oberl.				—	Phren. rechts.	—	auswärt. Patient. —

Fall Nr.	Alter	Geschlecht	Lungenbefund einseitig		Lungenbefund doppelseitig		Behandlung vor der Operation	Operation	Behandlg. nach der Operation	Resultat
			rechts	links	rechts	links				
15.	37	♂			+		Pneumothorax.	Phren. rechts.	—	schlecht.
16.	28	♂		+			Pneumothorax ohne Erfolg versucht.	Phren. links.	—	mäßig.
17.	48	♂	+				Lungenheilstätte, partieller Pneumothorax.	Phren. rechts.	—	mäßig.
18.	38	♀				+	Tuberculinkur.	Phren. links.	—	schlecht.
19.	39	♀				+	Sanatorium.	Phren. links.	—	mäßig.
20.	19	♂			+		—	Phren. rechts.	—	schlecht.
21.	29	♀				+ Kav. i. Oberl.	Lungenheilstätte.	Phren. links.	—	schlecht, Exitus.

Fall Nr.	Alter	Geschlecht	Lungenbefund einseitig rechts	Lungenbefund einseitig links	Lungenbefund doppelseitig rechts	Lungenbefund doppelseitig links	Behandlung vor der Operation	Operation	Behandlg. nach der Operation	Resultat
22.	27	♀		+ Unterl.			—	Phren. rechts.	—	— auswärt. Patient
23.	27	♀				+	—	Phren. links.	Therakopl.	—, erst am 10.VII. entlass.
24.	36	♂		+			Pneumothorax ohne Erfolg versucht.	Phren. links.	—	—, erst im Juli operiert.
25.	25	♀				+	—	Phren. links.	—	mäßig.
25 Patient.		13 ♂ 12 ♀	5	5	7	8		25 < 11 r. 14 l.		

Resultat:
3 gut = 12%
9 mäßig = 36%
} 48%
8 schlecht = 32%
5 unbekannt —

Nur 48% der operiert. Fälle haben klinisch ein gutes bzw. ein genügendes Resultat ergeben.

Die Ergebnisse, die wir mit unseren Fällen erzielt haben, räumen der Phrenikotomie als selbständiges Behandlungsverfahren bei der Lungentuberkulose keine Bedeutung ein. Wir erreichten wohl in der Mehrzahl der Fälle einen Stillstand des Zwerchfells und durch das Hochrücken des Zwerchfells eine Einengung der Lunge, aber diese Einengung war nur sehr gering und ihr Einfluß auf den tuberkulösen Prozeß der Lunge dementsprechend.

Manchmal war der Einfluß auskultatorisch, perkussorisch oder röntgenologisch wahrnehmbar — oftmals konnte man nur aus Allgemeinsymptomen, wie Abnahme des Hustens und Sputums, Gewichtszunahme oder Sinken der Temperatur darauf schließen.

Wir können die Phrenikotomie nach unseren Erfahrungen deshalb nur als Ergänzungsoperation empfehlen. Entweder kann sie in leichten Fällen mit einer klinischen oder Heilstättenbehandlung kombiniert werden, oder sie kann als Voroperation zu weiteren chirurgischen Operationen dienen, sowohl zu diagnostischen als auch zu therapeutischen Zwecken. Nur eine Phrenikotomie allein, auch bei leichteren Fällen, scheint bei unserem Kliniksmaterial, das zum größten Teil aus den ärmeren Kreisen stammt, die teils in sehr elenden Wohnungen, teils in sehr dürftigen Verhältnissen leben, gänzlich zwecklos. Auf jeden Fall muß man bei solchen Patienten sofort eine Heilstättenbehandlung anschließen, was zugleich den Vorteil bietet, daß man das Befinden der Patienten besser kontrollieren kann. Wenn wirklich nach der Phrenikotomie die Neigung zur Heilung vorhanden ist, muß sie bei schlechter Ernährung und bei Aufenthalt in dunklen und engen Räumen unterdrückt werden.

Unsere Erfahrungen mit der Leistungsfähigkeit der Phrenikotomie decken sich vollständig mit denen vieler anderer

Autoren. Sauerbruch[1]) hat wiederholt darauf hingewiesen, daß die Phrenikotomie als selbständiger Eingriff nur selten genügt, dagegen als unterstützende Operation sehr wertvoll ist. Sultan[2]) zeigt an 44 Fällen, von denen er 21 nur mit der Phrenikoexairese, 23 kombiniert behandelt hat, daß er bessere Resultate mit dem kombinierten Behandlungsverfahren erzielt hat. Ferner ließen sich hier Lehmann,[3]) Zadeck,[4]) Hanke,[5]) Wagner,[6]) Schulte-Tigges[7]) anführen.

Zusammenfassend ergibt sich aus unseren Beobachtungen, daß man in der Phrenikoexairese die Methode der Wahl zur Behandlung der Lungentuberkulose ansehen kann. Jedoch kommt ihr als selbständige Operation nur ein bescheidener Wert zu und sie kann deshalb nur als Unterstützungsmittel der Allgemeinbehandlung oder, wo diese nicht ausreicht, weiteren eingehenden Operationsmethoden empfohlen werden.

Zum Schlusse möchte ich nicht versäumen, Herrn Prof. Dr. Voelcker für die gütige Ueberlassung der Arbeit, Herrn Oberarzt Dr. Volkmann für die liebenswürdige Anleitung und Unterstützung bei der Ausführung und Herrn Dr. med. Blumel für die freundliche Erlaubnis einer Einsicht in seine Lungenbefunde, zu danken.

[1]) Münchn. med. Wochenschr. 22, 1923.
[2]) Deutsche med. Wochenschr. 29, 1923.
[3]) Zeitschr. f. Tuberkul. Bd. 39.
[4]) Med. Klin. 29, 1923.
[5]) Deutsche Zeitschr. f. Chirurg. Bd. 185.
[6]) Zeitschr. f. Tuberkul. Bd. 36.
[7]) Dieselbe Bd. 38.

Literaturverzeichnis.

Alexander: Die Indikationen für die wesentlichen Methoden der chirurgischen Behandlung der Lungentuberkulose. Schweizer med. Wochenschr. 1923, Nr. 3.

Alexander: Ueber die Bedeutung der Phrenikusausschaltung insbesondere in Form der Exairese für die Behandlung der Lungentuberkulose. Zeitschr. f. Tuberk. Bd. 36, H. 5.

Brauer: Ueber Phrenikotomie als Kollapstherie. Klin. Wochenschrift 1923, Nr. 45.

Brauer: Lungenkollapstherie. Jahreskurse für ärztliche Fortbildung II (1910).

Felix: Anatomische, experimentelle und klinische Untersuchungen über den Phrenikus und über die Zwerchfellinnervation. Deutsche Zeitschr. f. Chirurg. 1922, Bd. 171.

Felix: Untersuchungen über den Spannungszustand und die Bewegungen des gelähmten Zwerchfelles. Zeitschr. f. d. ges. experim. Medizin. Bd. 33.

Felix: Bemerkungen zu der Mitteilung über die Phrenikotomiefrage von H. Schulte-Tigges in Bd. 38, Heft 4. Zeitschr. f. Tuberk. Bd. 39, H. 2.

Frisch: Kombination von Pneumothorax und Phrenikotomie als Therapie der Lungentuberkulose. Beitrag zur Klinik der Tuberkulose Bd. 53, H. 2/3.

Goetze: Temporäre Phrenikusblockade. Zentralbl. f. Chirurgie 1920, Bd. 42.

Goetze: Die radikale Phrenikotomie als selbständiger therapeutischer Eingriff bei einseitiger Lungenphthise. Klin. Wochenschr. 1922, Nr. 30 u. 31.

Goetze: Die effektive Blockade des N.-phrenicus. Münch. med. Wochenschr. 1925, Nr. 27.

Hauke: Zur Behandlung der Lungentuberkulose mit künstlicher Zwerchfellähmung. Deutsche Zeitschr. f. Chirurg. 1924, Bd. 185.

Laudé: Der Einfluß der Phrenikusexairese auf Stand und Beweglichkeit des Zwerchfelles. Zeitschr. f. Tuberkulose. Band 39, Heft 6.

Lehmann: Ueber die Erfolge der Phrenikusexairese. Zeitschr. f. Tuberkulose. Bd. 39, H. 6.

Oehlecker: Zur Klinik und Chirurgie des N.-phrenicus. Zentralblatt für Chirurgie 1913, Nr. 22.

Sauerbruch: Die Beeinflussung der Lungenerkrankungen durch künstliche Lähmung des Zwerchfells. Münch. med. Wochenschrift 1913, Nr. 12.

Sauerbruch: Kritische Bemerkungen zur Behandlung von Lungenerkrankungen durch künstliche Lähmung des Zwerchfells. Münch. med. Wochenschr. 1923, Nr. 22.

Sauerbruch: Chirurgie der Brustorgane. Bd. I 1920 und Bd. II 1925.

Sauerbruch: Handbuch der praktischen Chirurgie. II. Band 1913.

Schepelmann: Einseitige Lungenimmobilisierung durch Phrenikussektion. Münch. med. Wochenschr. 1913, Nr. 9.

Schulte-Tigges: Zur Phrenikotomiefrage. Zeitschr. f. Tuberkulose. Bd. 38, H. 4.

Stuertz: Künstliche Zwerchfellähmung bei schweren chronischen einseitigen Lungenerkrankungen. Deutsche med. Wochenschrift 1911, Nr. 48.

Stuertz: Experimenteller Beitrag zur Zwerchfellbewegung nach einseitiger Phrenikusdurchtrennung. Dtsch. med. Wochenschrift 1912, Nr. 19.

Sultan: Erfahrungen über Phrenikusexairese bei schwerer einseitiger Lungentuberkulose. Deutsche med. Wochenschr. 1923, Nr. 29.

Wagner: Ueber Lungentuberkulosechirurgie und Therapie der chirurgischen Tuberkulose. Zentralbl. f. Tuberkulose. Bd. 36, H. 3.

Wagner: Bekämpfung der Lungentuberkulose durch Ruhigstellung der Lunge. Zeitschr. f. Tuberkulose. Bd. 40.

Walther: Röntgenologische Untersuchungen über die Wirkung der Phrenikotomie. Beitrag zur klin. Chirurg. Bd. 90, H. 2.

Zadeck: Zur kombinierten chirurgischen Behandlung der Lungentuberkulose. Phrenikusexairese und Pneumothorax. Mediz. Klinik 1923, Nr. 29.

Ziegler: Ruhigstellung der Lunge. Zeitschr. f. Chirurg. Bd. 40.

Lebenslauf.

Ich, Friederike Kuckenburg, wurde am 29. Juni 1900 auf dem Freigute Brücken (Helme), Kreis Sangerhausen, als Tochter des Landwirts Bruno Kuckenburg geboren. Ich besuchte in Halle, wo meine Eltern seit 1906 wohnen, von Ostern 1906 bis Ostern 1915 die Städtische Mittelschule, von Ostern 1915 bis Ostern 1917 das Städtische Lyzeum und von Ostern 1917 bis Ostern 1921 die Städtische Studienanstalt, die ich Ostern 1921 mit dem Zeugnis der Reife verließ. Vom Sommersemester 1921 bis zum Wintersemester 1925/1926 studierte ich an der Universität Halle Medizin und bestand im Frühjahr 1926 das medizinische Staatsexamen.

Während meiner Studienzeit habe ich mich im Physiologischen Institut mit sinnesphysiologischen Uebungen beschäftigt und teilweise selbständige Versuche angestellt. Das Ergebnis dieser Versuche ist in einer gemeinsam mit Herrn Professor Dr. Gellhorn verfaßten Arbeit unter dem Titel: „Der Einfluß der Helligkeit der Farben auf den Wettstreit mit besonderer Berücksichtigung der Kontrastwirkungen“ veröffentlicht worden.

Folgende Herren habe ich als Lehrer gehabt: Abderhalden, Anton, Becher, Benecke, Boeminghaus, Budde, Clausen, Denker, Eisler, Gellhorn, Goebel, Grote, Grouven, Grund, Haecker, Hülse, Karsten, Kochmann, Küstner, Linnert, Mie, Nüßmann, Poenitz, Sellheim, Schieck, Schmidt, Schulz, Sowade, Stieda, Stieve, Stoeltzner, Voelcker, Volhard, Volkmann, Vorländer, Wetzel.